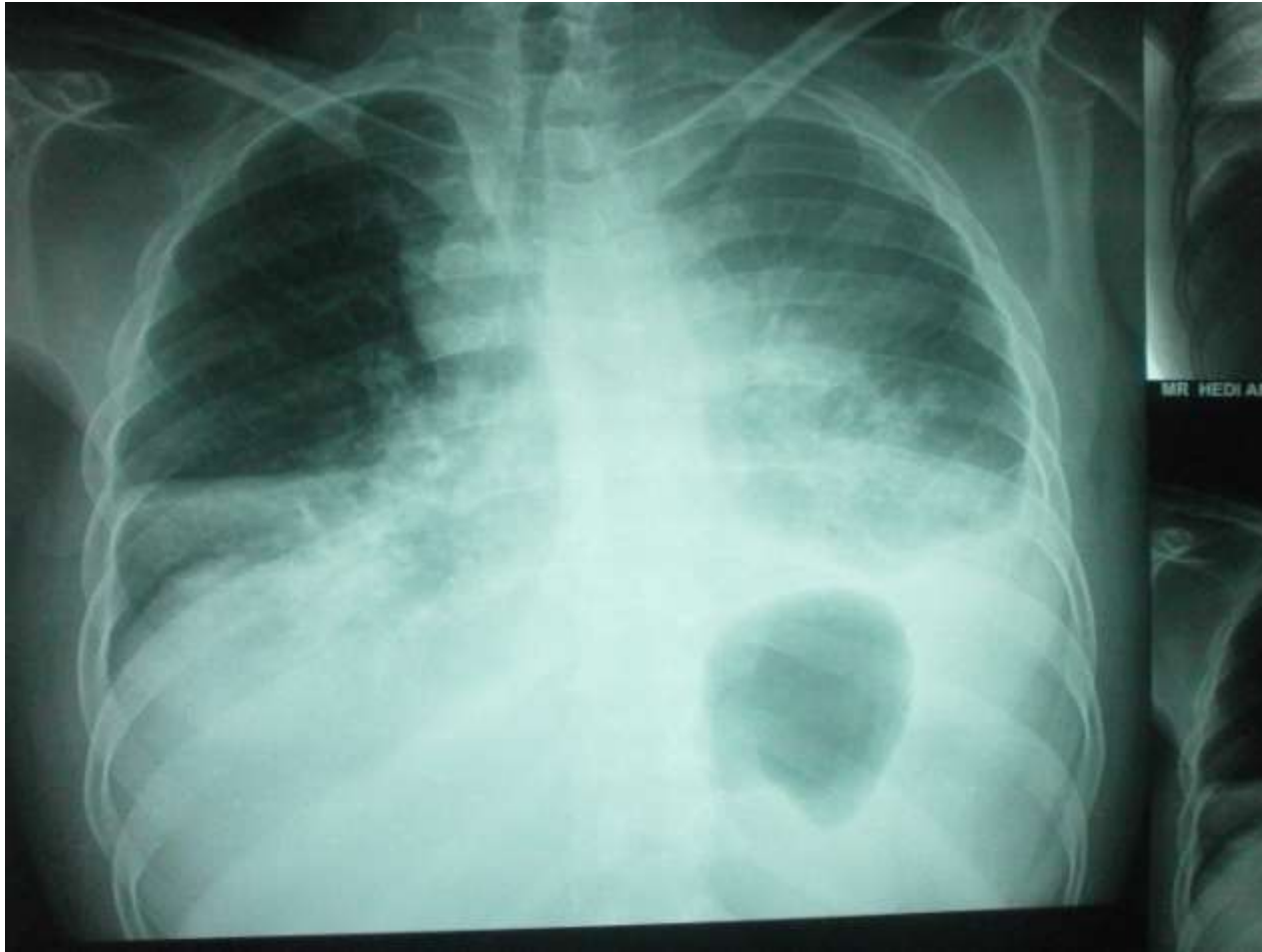


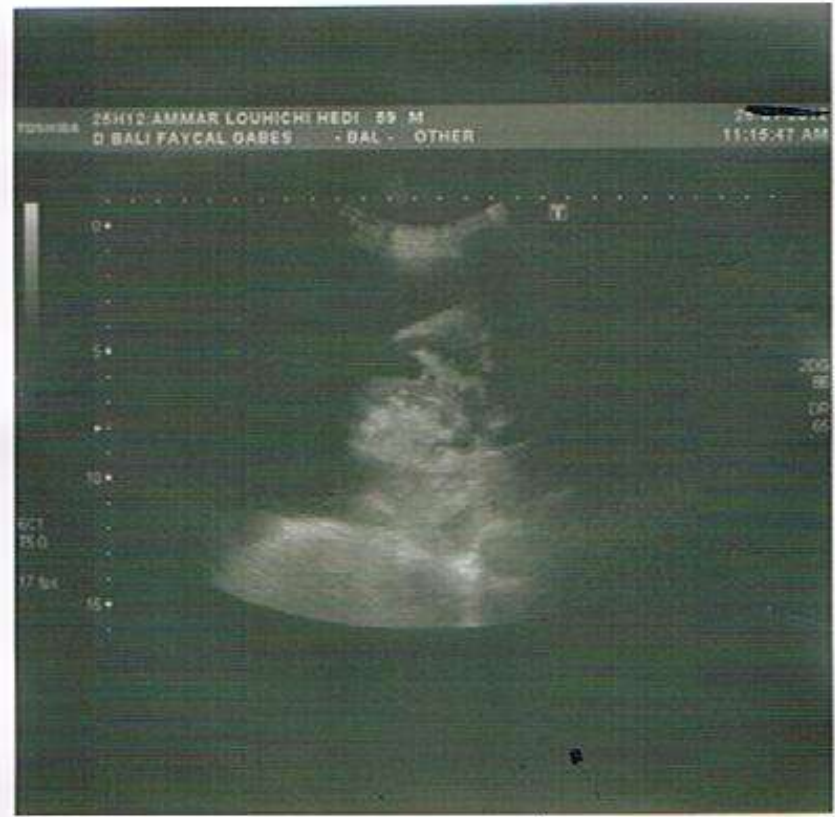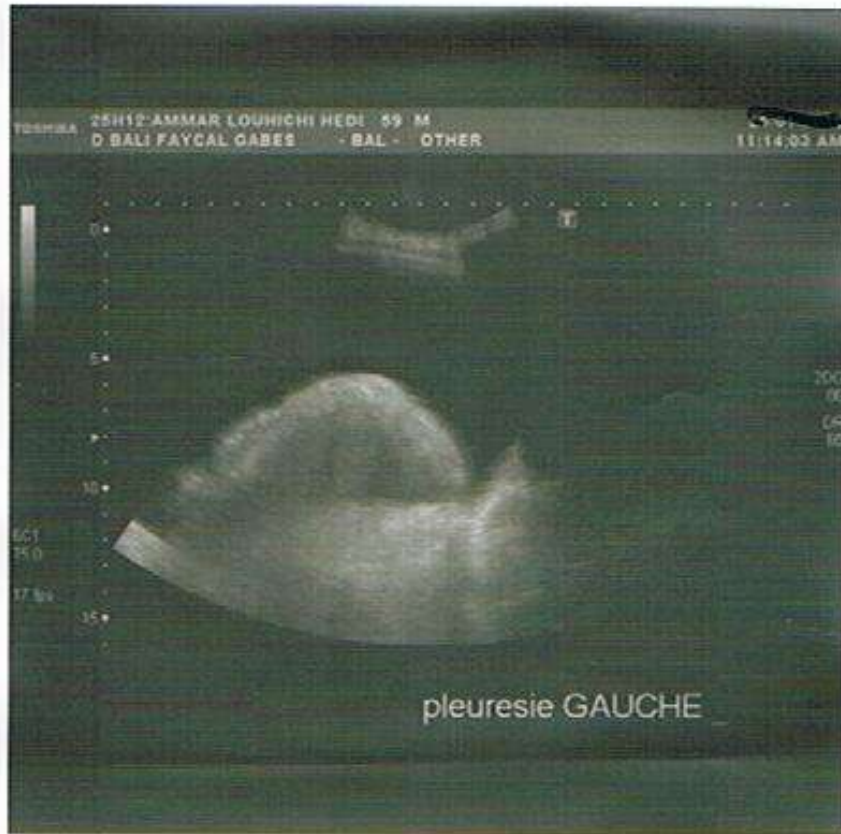
HEDI A ..60 ANS M'A CONSULTATE LE 23/01/2012

Dyspnée progressive depuis quelque mois avec STRIDOR; devenu invalidante depuis quelque jours..

Patient en ASPHYXIE. Saturation 78%.Ne pas se coucher pour un éventuelle Scanner



# ULTRASONOGRAPHIE THORACIQUE



Il existe une pleurésie bilatérale de moyenne abondance avec .  
A droite la collection est échogène hétérogène et présence de septas ;de logettes; et des amas.

## QUADRILLAGE CERVICALE:

Présence de magma d' adénopathies cervicale droite de forme ovale; dont le plus grand a une taille de (18,9 mm x 15 mm )->Cytoponction:**Lymphome**

